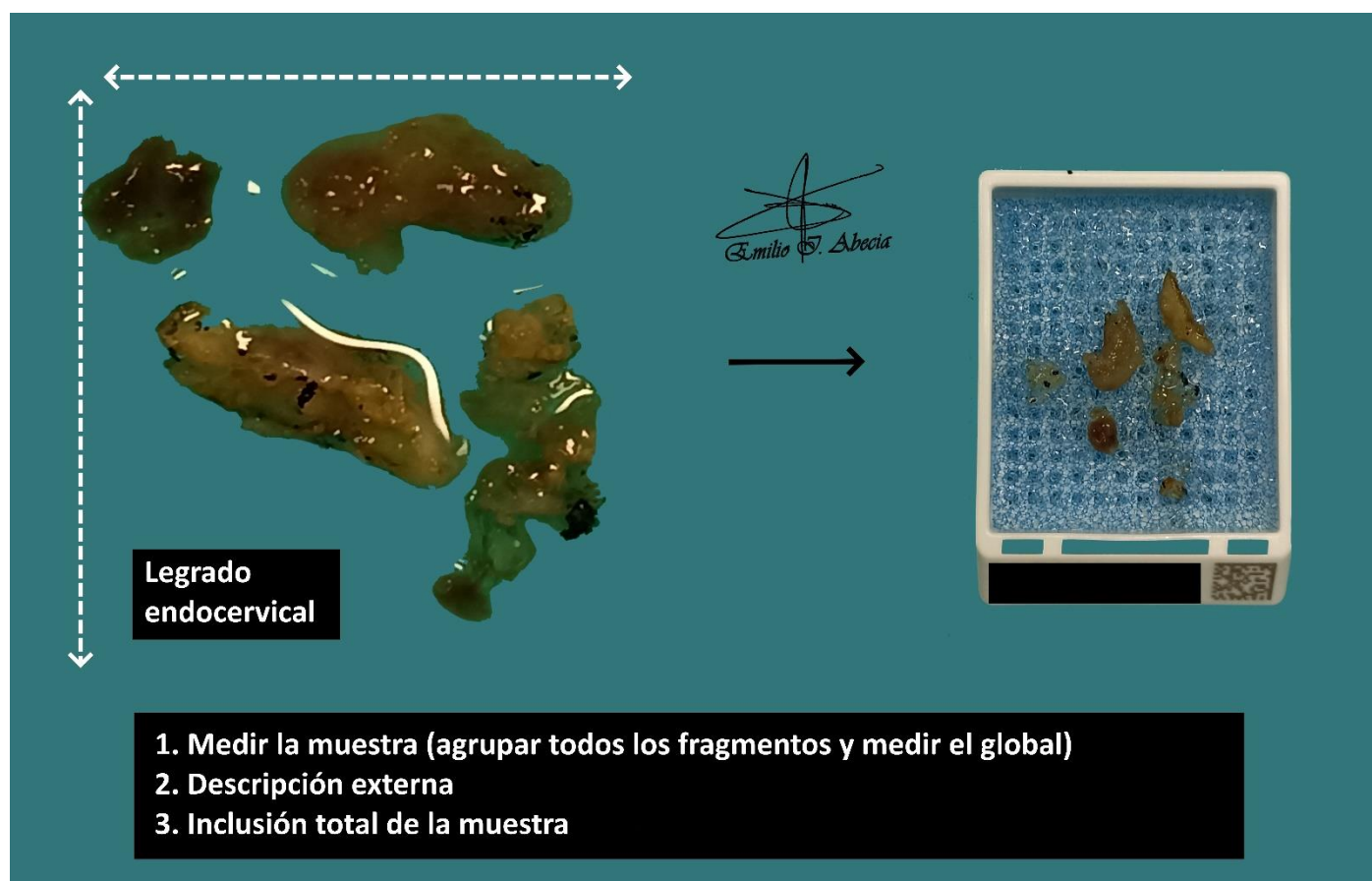


## LEGRADO ENDOCERVICAL

1. Consignado como legrado endocervical, se reciben múltiples fragmentos que en conjunto miden XXX cm.
2. Externamente muestran un aspecto mucoide / parduzco / hemorrágico, sin otras particularidades // se observan fragmentos blanquecinos / indurados, de miden XXX cm.
3. Se realiza inclusión total de los fragmentos en un bloque.

### A TENER EN CUENTA

- Procedimiento usado generalmente para diagnóstico de lesiones de cuello uterino.
- Suelen ser pequeños fragmentos, a veces difíciles de coger con pinzas (puede ser útil ayudarse con un colador / gasa para facilitar la separación de fragmentos sólidos del suero o formol).
- Incluir totalmente los fragmentos de tejido o material mucoide recibido.
- Dependiendo del centro, valorar procesar la muestra como bloque celular si no se reconocen fragmentos sólidos o son submilimétricos.



## BIBLIOGRAFÍA

- *Cervical Biopsy (Gynecological)*. Gross Manual. UCLA Health. Recuperado el 13 de Mayo de 2024: <https://www.uclahealth.org/sites/default/files/documents/Cervical%20Biopsy.pdf>
- WHO Classification of Tumours Editorial Board (2020). *Female Genital Tumours* (5th ed., vol. 4). International Agency for Research on Cancer. <https://publications.iarc.fr/Book-And-Report-Series/Who-Classification-Of-Tumours/Female-Genital-Tumours-2020>
- Lemos, M. B., & Okoye, E. (2019). *Atlas of Surgical Pathology Grossing*. Springer Nature Switzerland AG. <https://link.springer.com/book/10.1007/978-3-030-20839-4>
- Susan C. Lester, French, C. A., & Curtis, S. G. (2010). *Manual of Surgical Pathology: Expert Consult* (ed. 3). Elsevier. <https://www.sciencedirect.com/book/9780323065160/manual-of-surgical-pathology>
- Shameem Shariff. (2019). *Fundamentals of Surgical Pathology* (ed.2). Jaypee Brothers Medical Publishers. <https://www.jaypeedigital.com/book/9789388958967>
- Westra, W. H., Ralph H. Hruban, Timothy H. Phelps, & Christina Iacson. (2003). *Surgical Pathology Dissection: An Illustrated Guide* (ed.2). Springer. <https://link.springer.com/book/10.1007/b97473>

## DISCLAIMER

*La imagen y el texto son solamente un ejemplo ilustrativo. Los cortes incluidos y la descripción dependerán de las características individuales de la pieza, la sospecha diagnóstica, la experiencia del tallador y de las guías del centro.*

