
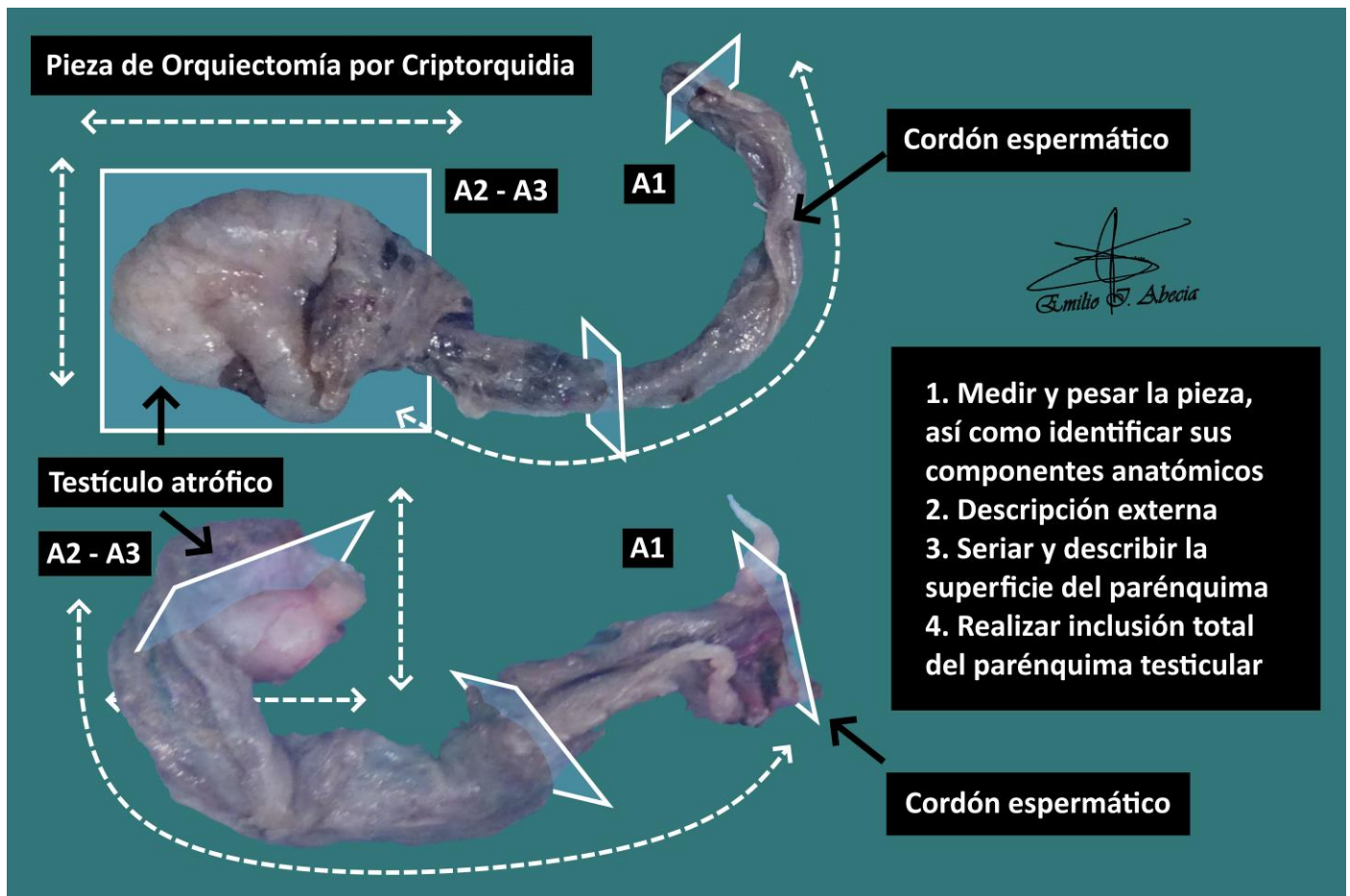


CRIPTORQUIDIA

1. Consignado como XXX, se recibe orquiectomía derecha / izquierda que pesa X g. y está compuesta por testículo de XXX cm y cordón espermático de XXX cm.
2. Externamente no muestra particularidades // se observa una lesión superficial de X cm, que dista X cm de margen de cordón espermático.
3. Al corte, se identifica parénquima testicular de XXX cm, sin lesiones bien delimitadas // se observa una lesión de X cm, de características X.
4. Inclusión de cortes representativos en:
 - A1: margen del cordón espermático.
 - A2 y A3: cortes de parénquima testicular.

A TENER EN CUENTA

- Exéresis de testículos no descendidos correctamente, generalmente en pacientes de corta edad. Tienen cierto riesgo de malignización si no son operados.
- Medir y describir superficie externa de la pieza.
- Seccionar y describir superficie de corte.
- Incluir cortes:
 - Incluir margen de cordón espermático y cortes representativos del mismo.
 - Incluir totalmente el parénquima testicular, para despistaje de lesiones.



BIBLIOGRAFÍA

- Cipriani N., Rose S. (2019). *Testis (GU & Renal)*. Gross Pathology Manual (University Of Chicago). Recuperado el 13 de Mayo de 2024: <https://voices.uchicago.edu/grosspathology/gu-renal/testis/>
- *Orchiectomy (Non-Neoplastic) (Genitourinary)*. Gross Manual. UCLA Health. Recuperado el 13 de Mayo de 2024: <https://www.uclahealth.org/sites/default/files/documents/56/orchiectomy-non-neoplastic-022223.pdf?f=44d987d5>
- Lemos, M. B., & Okoye, E. (2019). *Atlas of Surgical Pathology Grossing*. Springer Nature Switzerland AG. <https://link.springer.com/book/10.1007/978-3-030-20839-4>
- Susan C. Lester, French, C. A., & Curtis, S. G. (2010). *Manual of Surgical Pathology: Expert Consult* (ed. 3). Elsevier. <https://www.sciencedirect.com/book/9780323065160/manual-of-surgical-pathology>
- Shameem Shariff. (2019). *Fundamentals of Surgical Pathology* (ed.2). Jaypee Brothers Medical Publishers. <https://www.jaypeedigital.com/book/9789388958967>
- Westra, W. H., Ralph H. Hruban, Timothy H. Phelps, & Christina Iacson. (2003). *Surgical Pathology Dissection: An Illustrated Guide* (ed.2). Springer. <https://link.springer.com/book/10.1007/b97473>

DISCLAIMER

La imagen y el texto son solamente un ejemplo ilustrativo. Los cortes incluidos y la descripción dependerán de las características individuales de la pieza, la sospecha diagnóstica, la experiencia del tallador y de las guías del centro.

