
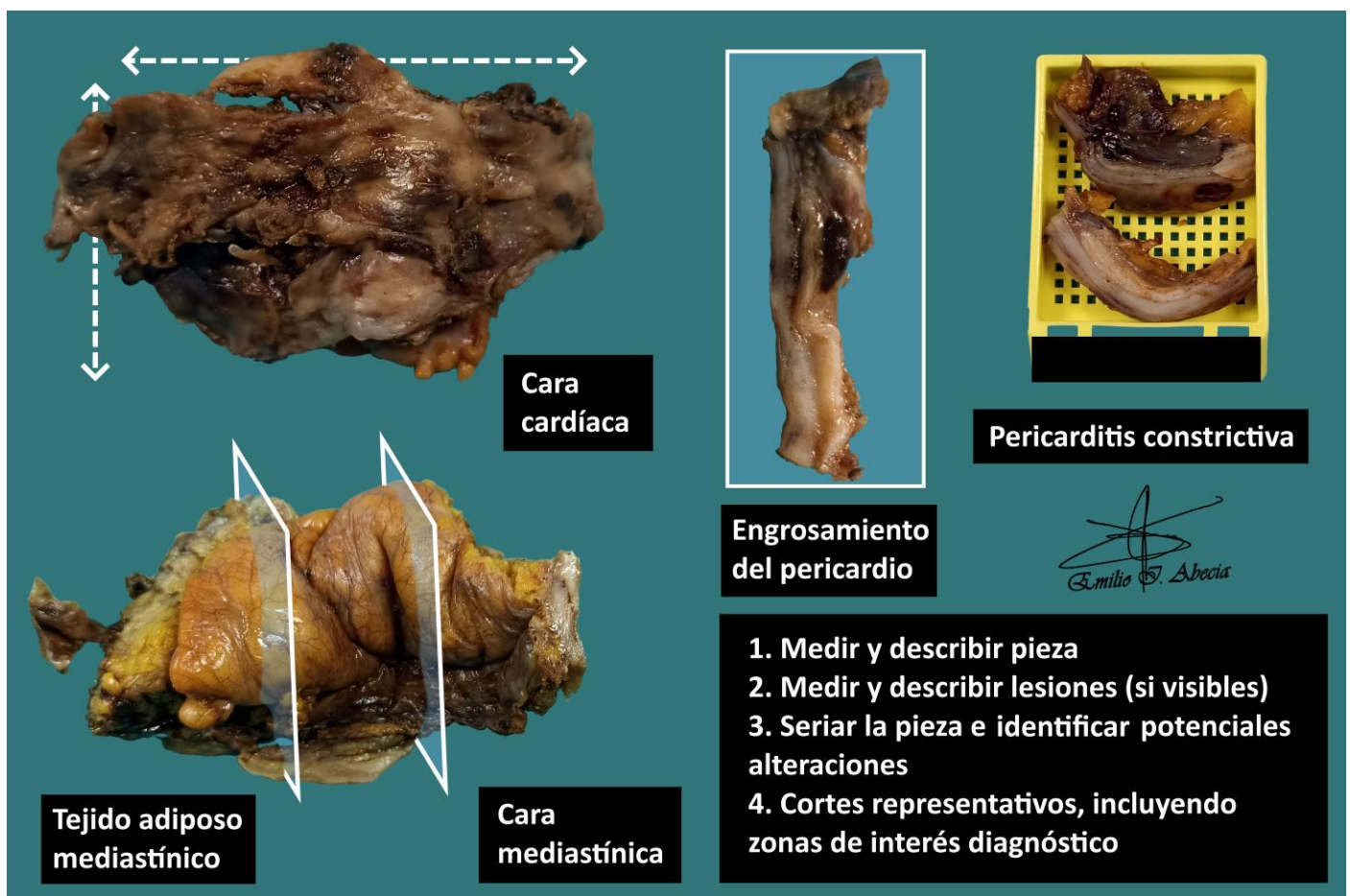


PERICARDIECTOMÍA

1. Se recibe, consignado como X, uno / varios fragmentos de aspecto liso / irregular que miden en conjunto XXX cm.
2. Externamente no se observan particularidades // muestran una coloración parduzca / blanquecina / amarillenta, sin lesiones objetivables // se reconoce una lesión de XXX cm y características X.
3. Al corte no se observan particularidades // se observa una pared blanquecina / parduzca de aspecto fibroso / se reconocen áreas induradas calcificadas.
4. Se realiza inclusión de cortes representativos en X bloques.

A TENER EN CUENTA

- Resecciones de pericardio por patología no tumoral, generalmente pericarditis constrictiva por enfermedad autoinmune, infecciones, etc. Una pericardiectomía por causa tumoral es infrecuente.
- Se recomienda consultar la historia clínica para conocer causa de la resección.
- Medir y describir superficie externa de la pieza.
- Seriar y describir superficie de corte.
- Incluir un par de cortes representativos.



BIBLIOGRAFÍA

- Cipriani N., Rose S. (2019). *Heart Biopsy (Thorax & Peritoneum)*. Gross Pathology Manual (University Of Chicago). Recuperado el 13 de Mayo de 2024: <https://voices.uchicago.edu/grosspathology/thoracic/heart-biopsy/>
- Lemos, M. B., & Okoye, E. (2019). *Atlas of Surgical Pathology Grossing*. Springer Nature Switzerland AG. <https://link.springer.com/book/10.1007/978-3-030-20839-4>
- Susan C. Lester, French, C. A., & Curtis, S. G. (2010). *Manual of Surgical Pathology: Expert Consult* (ed. 3). Elsevier. <https://www.sciencedirect.com/book/9780323065160/manual-of-surgical-pathology>
- Shameem Shariff. (2019). *Fundamentals of Surgical Pathology* (ed.2). Jaypee Brothers Medical Publishers. <https://www.jaypeedigital.com/book/9789388958967>
- Westra, W. H., Ralph H. Hruban, Timothy H. Phelps, & Christina Iacson. (2003). *Surgical Pathology Dissection: An Illustrated Guide* (ed.2). Springer. <https://link.springer.com/book/10.1007/b97473>

DISCLAIMER

La imagen y el texto son solamente un ejemplo ilustrativo. Los cortes incluidos y la descripción dependerán de las características individuales de la pieza, la sospecha diagnóstica, la experiencia del tallador y de las guías del centro.

