
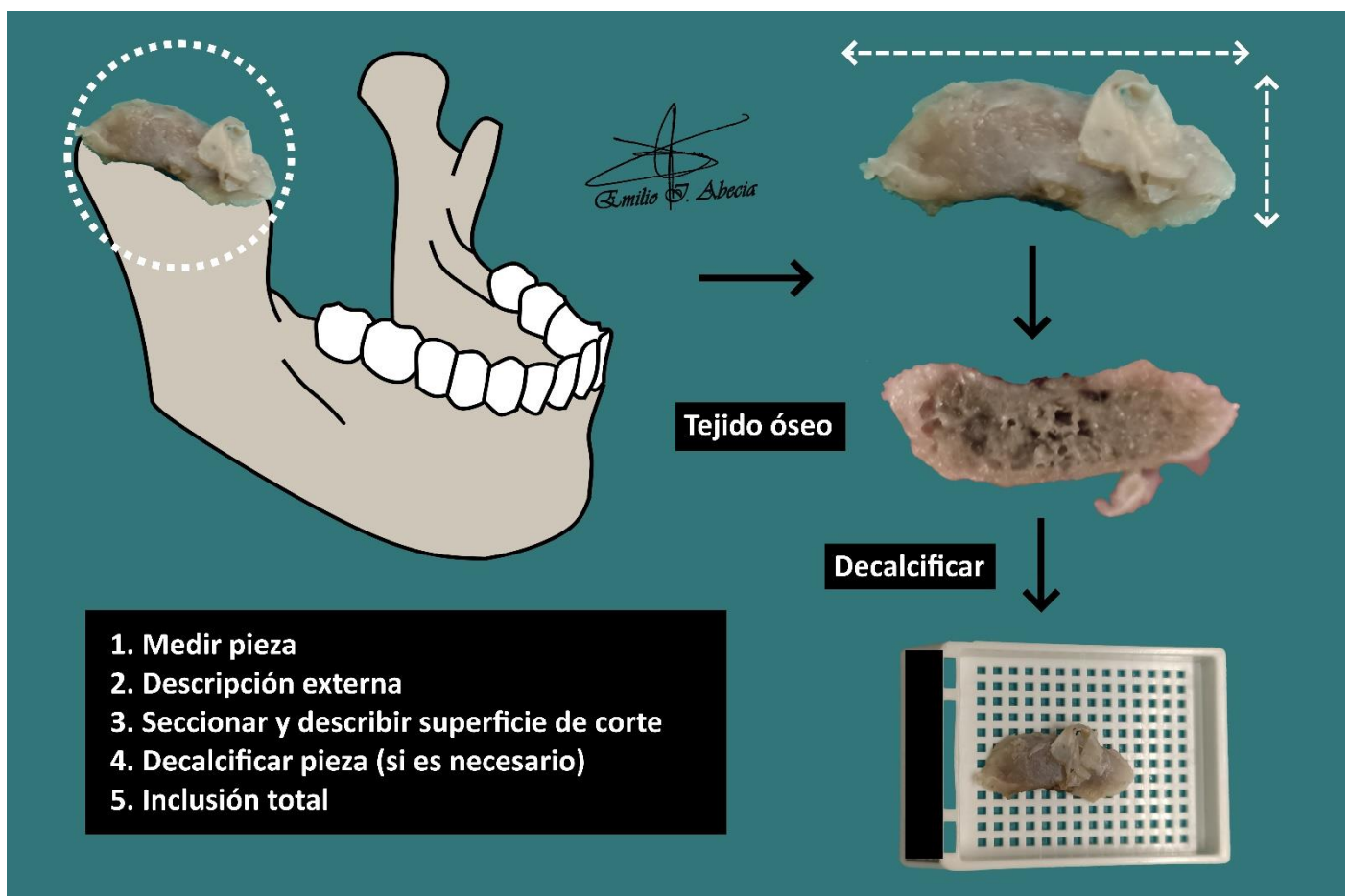


HIPERPLASIA CONDILAR

1. Consignado como cóndilo derecho / izquierdo, se recibe un fragmento que mide XXX cm // una muestra multifragmentada que en conjunto mide XXX cm // varios fragmentos, que oscilan entre X y X cm de diámetro.
2. Externamente no muestran particularidades // muestran una consistencia ósea / indurada, con una coloración violácea / grisácea / blanquecina.
3. Al corte no muestran particularidades // se observa una superficie parduzca / de aspecto trabecular / esponjoso.
4. Se decalcifica en X al X%.
5. Se realiza inclusión de cortes representativos // inclusión total en un bloque.

A TENER EN CUENTA

- Se trata de una cirugía realizada para corregir la articulación témporo-mandibular, cuyo cóndilo ha crecido en exceso (alteración del desarrollo óseo).
- Pieza no tumoral de escasa trascendencia pronóstica y de relativa frecuencia en el ámbito hospitalario.
- Medir y describir pieza.
- Seriar y decalcificar (si es preciso).
- Incluir un par de cortes representativos.



BIBLIOGRAFÍA

- Cipriani N., Rose S. (2019). *Mandible (Head & Neck)* . Gross Pathology Manual (University Of Chicago). Recuperado el 13 de Mayo de 2024: <https://voices.uchicago.edu/grosspathology/head-neck/mandible/>
- Lemos, M. B., & Okoye, E. (2019). *Atlas of Surgical Pathology Grossing*. Springer Nature Switzerland AG. <https://link.springer.com/book/10.1007/978-3-030-20839-4>
- Susan C. Lester, French, C. A., & Curtis, S. G. (2010). *Manual of Surgical Pathology: Expert Consult* (ed. 3). Elsevier. <https://www.sciencedirect.com/book/9780323065160/manual-of-surgical-pathology>
- Shameem Shariff. (2019). *Fundamentals of Surgical Pathology* (ed.2). Jaypee Brothers Medical Publishers. <https://www.jaypeedigital.com/book/9789388958967>
- Westra, W. H., Ralph H. Hruban, Timothy H. Phelps, & Christina Iacson. (2003). *Surgical Pathology Dissection: An Illustrated Guide* (ed.2). Springer. <https://link.springer.com/book/10.1007/b97473>

DISCLAIMER

La imagen y el texto son solamente un ejemplo ilustrativo. Los cortes incluidos y la descripción dependerán de las características individuales de la pieza, la sospecha diagnóstica, la experiencia el tallador y de las guías del centro

