
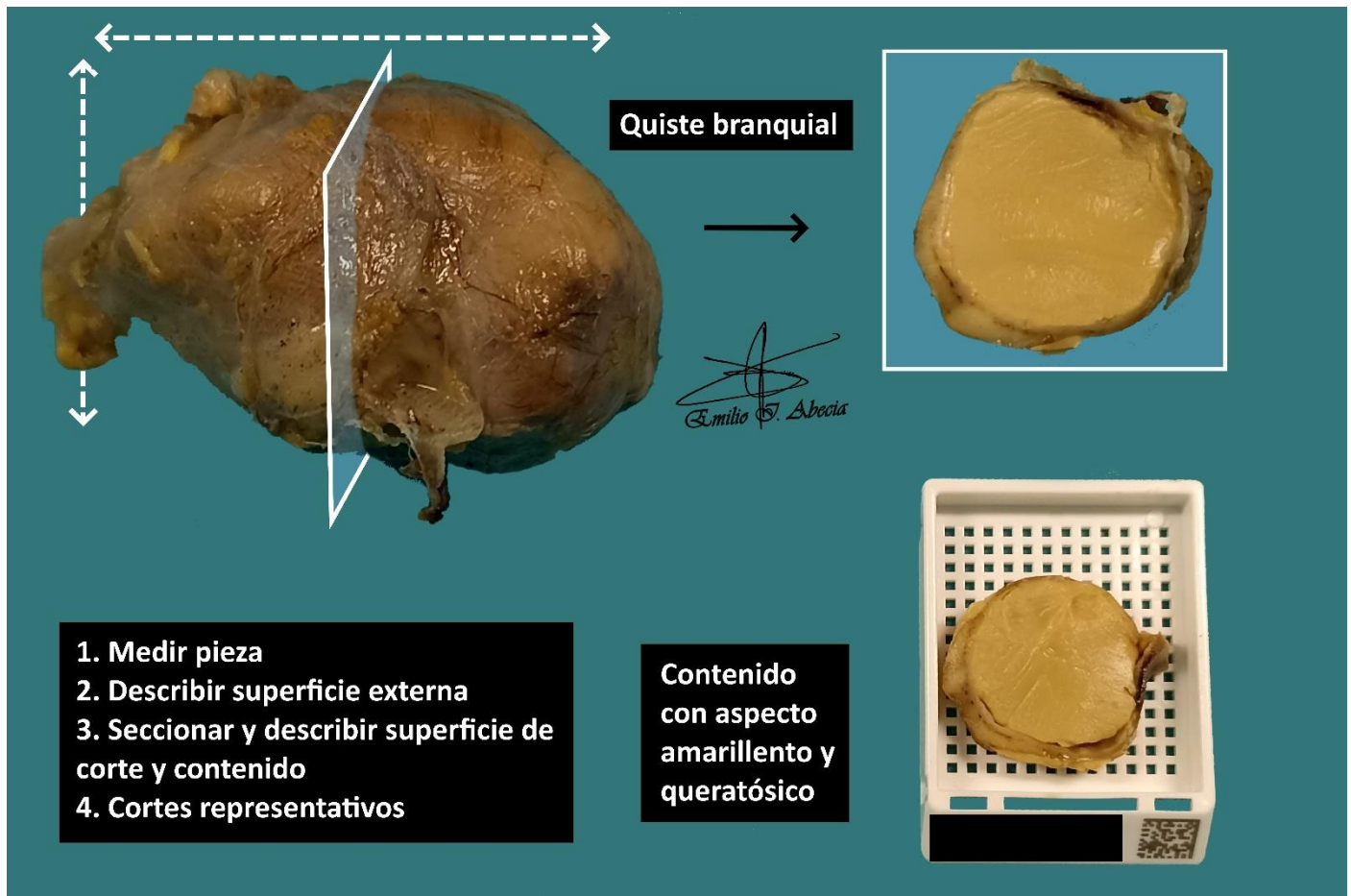


QUISTECTOMÍA BRANQUIAL / TIROGLOSO

1. Se recibe, consignado como X, quistectomía que mide XXX cm.
2. Externamente no muestra particularidades // muestra una coloración parduzca / blanquecina, con una superficie lisa / irregular con pared íntegra / rasgada.
3. Al corte la pieza tiene una naturaleza unilocular / multilocular, con pared de X cm de espesor y contenido amarillento / seroso / ambarino, de consistencia líquida / semi-sólida / sólida / etc.
4. Se realiza inclusión de cortes representativos en X bloques.

A TENER EN CUENTA

- Resección quirúrgica por malformación durante el desarrollo embriológico de los arcos branquiales, que se manifiesta como una lesión ocupante en el espacio cervical. Generalmente son cirugías sin gran trascendencia pronóstica.
- Medir y describir pieza.
- Seriar y describir superficie de corte.
- Incluir cortes:
 - Al menos un corte por centímetro en el eje mayor de la pieza.
 - Intentar representar un corte con el contenido del quiste.



BIBLIOGRAFÍA

- WHO Classification of Tumours Editorial Board (2024). *Head and Neck Tumours* (5th ed., vol. 9). International Agency for Research on Cancer. <https://publications.iarc.fr/Book-And-Report-Series/Who-Classification-Of-Tumours/Head-And-Neck-Tumours-2024>
- Lemos, M. B., & Okoye, E. (2019). *Atlas of Surgical Pathology Grossing*. Springer Nature Switzerland AG. <https://link.springer.com/book/10.1007/978-3-030-20839-4>
- Susan C. Lester, French, C. A., & Curtis, S. G. (2010). *Manual of Surgical Pathology: Expert Consult* (ed. 3). Elsevier. <https://www.sciencedirect.com/book/9780323065160/manual-of-surgical-pathology>
- Shameem Shariff. (2019). *Fundamentals of Surgical Pathology* (ed.2). Jaypee Brothers Medical Publishers. <https://www.jaypeedigital.com/book/9789388958967>
- Westra, W. H., Ralph H. Hruban, Timothy H. Phelps, & Christina Iacson. (2003). *Surgical Pathology Dissection: An Illustrated Guide* (ed.2). Springer. <https://link.springer.com/book/10.1007/b97473>

DISCLAIMER

La imagen y el texto son solamente un ejemplo ilustrativo. Los cortes incluidos y la descripción dependerán de las características individuales de la pieza, la sospecha diagnóstica, la experiencia del tallador y de las guías del centro.

