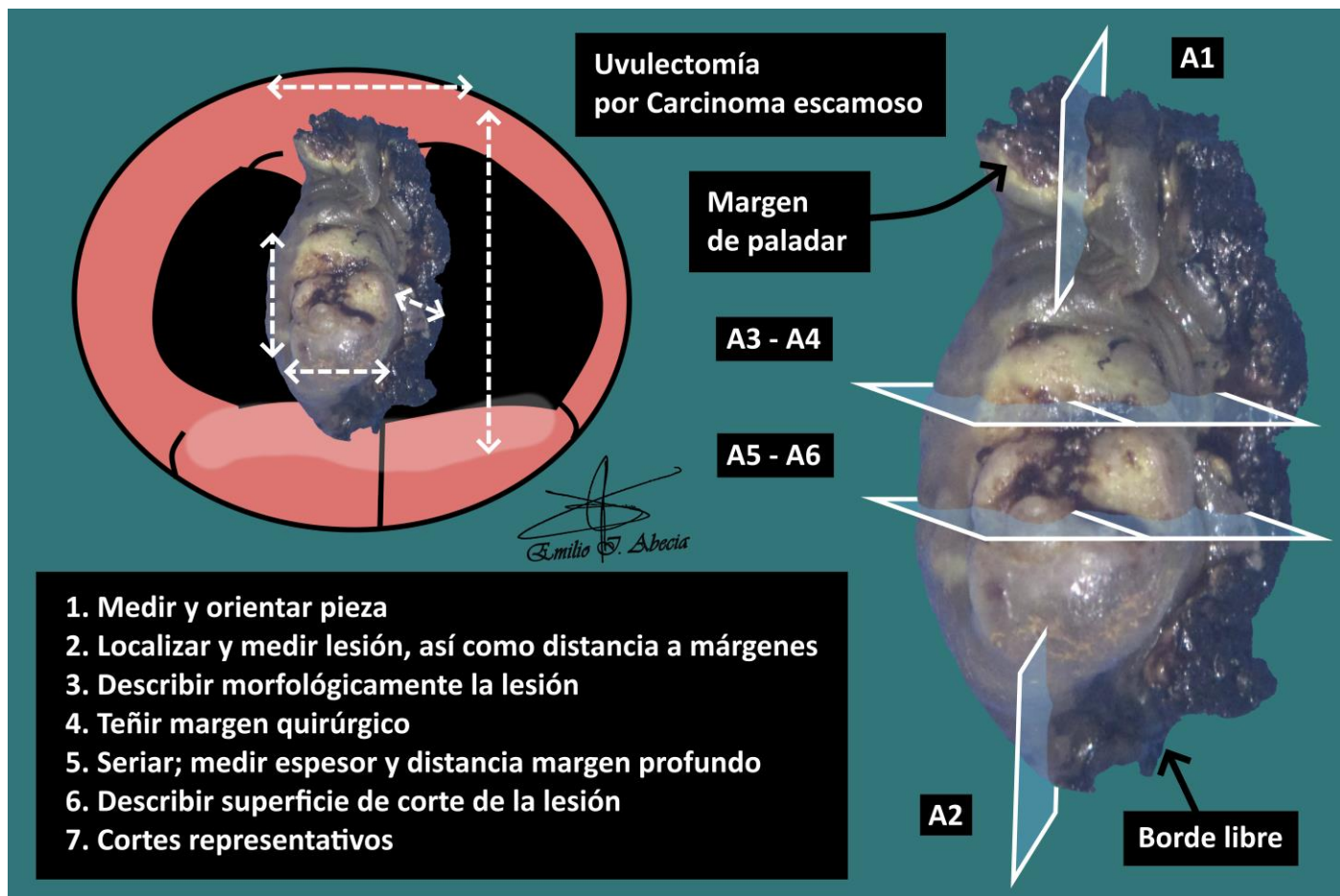


## UVULECTOMÍA

1. Se recibe pieza de uvulectomía de XXX cm, orientada con X en cara X // sin orientar.
2. Externamente, se observa una lesión de XXX cm, que dista X cm de margen superior.
3. La lesión tiene una morfología plana / ulcerada / excrecente, de consistencia indurada / blando-elástica, de coloración blanquecina / parduzca, etc.
4. Se tiñe margen quirúrgico con tinta.
5. Al corte, la lesión muestra un espesor de X cm y dista X cm de margen profundo.
6. Muestra una superficie de corte homogénea / heterogénea, con bordes bien / mal delimitados, coloración blanquecina / parduzca, etc.
7. Se realiza inclusión de muestras representativas
  - A1: margen superior en cruz.
  - A2: margen inferior (borde libre) en cruz.
  - A3 - A4: una sección completa de la lesión.
  - A5 - A6: segunda sección completa de la lesión.

### A TENER EN CUENTA

- Resecciones quirúrgicas de la úvula por motivos tumorales (carcinoma de células escamosas).
- Orientar la pieza guiándose por las referencias quirúrgicas.
- Medir pieza y lesión, así como su distancia a extremos de resección. Dependiendo del tipo de resección (parcial o total), puede tener margen profundo y superior o únicamente éste último.
- Teñir márgenes (se recomienda utilizar más de un color o muescas).
- Seriar la pieza por el eje menor; medir grosor de la lesión y distancia a margen profundo.
- Incluir cortes representativos:
  - Incluir margen superior y profundo. El resto es borde libre anatómico.
  - Incluir al menos un corte por centímetro en el eje mayor de la lesión.



## BIBLIOGRAFÍA

- Seethala R.R., Bishop J.A., Faquin W.C., Hui Huang S., Katabi N., Lydiatt W., O'Sullivan B., Patel S., Pettus J.R, Williams L. (September 2023). *Pharynx* (v4.3.0.0). College of American Pathologists (CAP). Recuperado el 13 de Mayo de 2024:  
[https://documents.cap.org/protocols/HN.Pharynx\\_4.3.0.0.REL\\_CAPCP.pdf?\\_gl=1\\*h2tafb\\*\\_ga\\*MTc4Nzk0MDczNC4xNzE0NDczNzAy\\*\\_ga\\_97ZFJSQQ0X\\*MTcxNDQ3MzcxwMi4xLjEuMTcxNDQ3NDExMy4wLjAuMA](https://documents.cap.org/protocols/HN.Pharynx_4.3.0.0.REL_CAPCP.pdf?_gl=1*h2tafb*_ga*MTc4Nzk0MDczNC4xNzE0NDczNzAy*_ga_97ZFJSQQ0X*MTcxNDQ3MzcxwMi4xLjEuMTcxNDQ3NDExMy4wLjAuMA)
- Cipriani N., Rose S. (2019). *Tongue / Mucosal Excision (Head & Neck)*. Gross Pathology Manual (University Of Chicago). Recuperado el 13 de Mayo de 2024:  
<https://voices.uchicago.edu/grosspathology/head-neck/tongue/>
- *Head & Neck Mucosal Biopsies (Head and Neck)*. Gross Manual. UCLA Health. Recuperado el 13 de Mayo de 2024:  
<https://www.uclahealth.org/sites/default/files/documents/HeadandNeckMucosalBiopsy060319.pdf>
- Cipriani N., Rose S. (2019). *Oral Biopsies (Head & Neck)*. Gross Pathology Manual (University Of Chicago). Recuperado el 13 de Mayo de 2024:  
<https://voices.uchicago.edu/grosspathology/head-neck/oral-biopsies/>
- WHO Classification of Tumours Editorial Board (2024). *Head and Neck Tumours* (5th ed., vol. 9). International Agency for Research on Cancer. <https://publications.iarc.fr/Book-And-Report-Series/Who-Classification-Of-Tumours/Head-And-Neck-Tumours-2024>
- Lemos, M. B., & Okoye, E. (2019). *Atlas of Surgical Pathology Grossing*. Springer Nature Switzerland AG. <https://link.springer.com/book/10.1007/978-3-030-20839-4>
- Susan C. Lester, French, C. A., & Curtis, S. G. (2010). *Manual of Surgical Pathology: Expert Consult* (ed. 3). Elsevier. <https://www.sciencedirect.com/book/9780323065160/manual-of-surgical-pathology>
- Shameem Shariff. (2019). *Fundamentals of Surgical Pathology* (ed.2). Jaypee Brothers Medical Publishers. <https://www.jaypeedigital.com/book/9789388958967>
- Westra, W. H., Ralph H. Hruban, Timothy H. Phelps, & Christina Iacson. (2003). *Surgical Pathology Dissection: An Illustrated Guide* (ed.2). Springer.  
<https://link.springer.com/book/10.1007/b97473>
- 

## DISCLAIMER

*La imagen y el texto son solamente un ejemplo ilustrativo. Los cortes incluidos y la descripción dependerán de las características individuales de la pieza, la sospecha diagnóstica, la experiencia del tallador y de las guías del centro.*

