
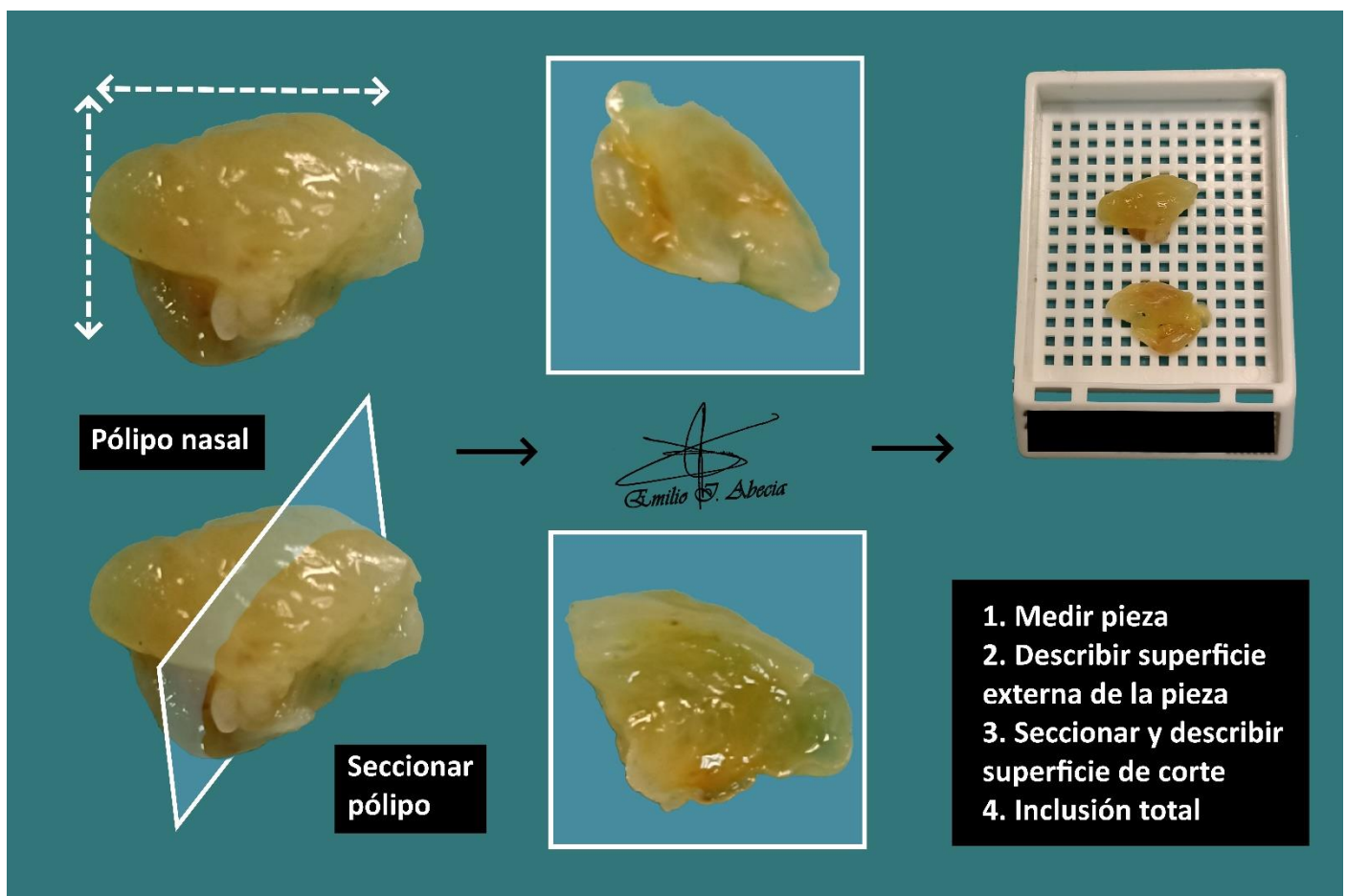


## PÓLIPECTOMÍA NASAL / ÓTICO

1. Se recibe un fragmento de que mide XXX cm // X fragmentos de aspecto polipoide que miden respectivamente XXX cm // una muestra multifragmentada, que en conjunto mide XXX cm.
2. Externamente muestra una morfología sésil / polipoide / aplanado, de coloración blanquecina / parduzca y superficie rugosa / lisa, sin reconocerse pedículo / reconociéndose pedículo.
3. A la seriación / hemisección muestra una superficie de corte homogénea, sin otras particularidades.
4. Se realiza inclusión total en X bloques.

### A TENER EN CUENTA

- Formaciones polipoides del área de cabeza-cuello. Se trata de resecciones menores, generalmente con poca trascendencia pronóstica.
- Medir y describir superficie externa de la pieza.
- Seccionar y describir superficie de corte.
- Incluir cortes representativos:
  - Si tiene tamaño grande (5-10 mm) y se objetiva pedículo, hemiseccionar e incluir totalmente.
  - Si tiene tamaño pequeño (< 5 mm) incluir totalmente.



## BIBLIOGRAFÍA

- *Head & Neck Mucosal Biopsies (Head and Neck)*. Gross Manual. UCLA Health. Recuperado el 13 de Mayo de 2024:  
<https://www.uclahealth.org/sites/default/files/documents/HeadandNeckMucosalBiopsy060319.pdf>
- Lemos, M. B., & Okoye, E. (2019). *Atlas of Surgical Pathology Grossing*. Springer Nature Switzerland AG. <https://link.springer.com/book/10.1007/978-3-030-20839-4>
- Susan C. Lester, French, C. A., & Curtis, S. G. (2010). *Manual of Surgical Pathology: Expert Consult* (ed. 3). Elsevier. <https://www.sciencedirect.com/book/9780323065160/manual-of-surgical-pathology>
- Shameem Shariff. (2019). *Fundamentals of Surgical Pathology* (ed.2). Jaypee Brothers Medical Publishers. <https://www.jaypeedigital.com/book/9789388958967>
- Westra, W. H., Ralph H. Hruban, Timothy H. Phelps, & Christina Iacson. (2003). *Surgical Pathology Dissection: An Illustrated Guide* (ed.2). Springer. <https://link.springer.com/book/10.1007/b97473>

## DISCLAIMER

*La imagen y el texto son solamente un ejemplo ilustrativo. Los cortes incluidos y la descripción dependerán de las características individuales de la pieza, la sospecha diagnóstica, la experiencia del tallador y de las guías del centro.*

