


## DERMOLIPECTOMÍA (FALDÓN GRASO)

1. Se recibe dermolipectomía abdominal que mide XXX cm, orientada con un punto a las X horarias // sin consignar orientación.
2. Externamente se observa una superficie cutánea sin particularidades // se observa ombligo de XXX cm // se observa una lesión superficial que mide XX cm, que dista X cm de márgenes X.
3. A la seriación de la pieza se observan una superficie amarillenta de aspecto adiposo, sin lesiones bien delimitadas // se reconoce una lesión de XX cm, que se localiza a X cm de margen profundo.
4. Inclusión de cortes representativos en:
  - A1 a A4: cortes representativos de la pieza.

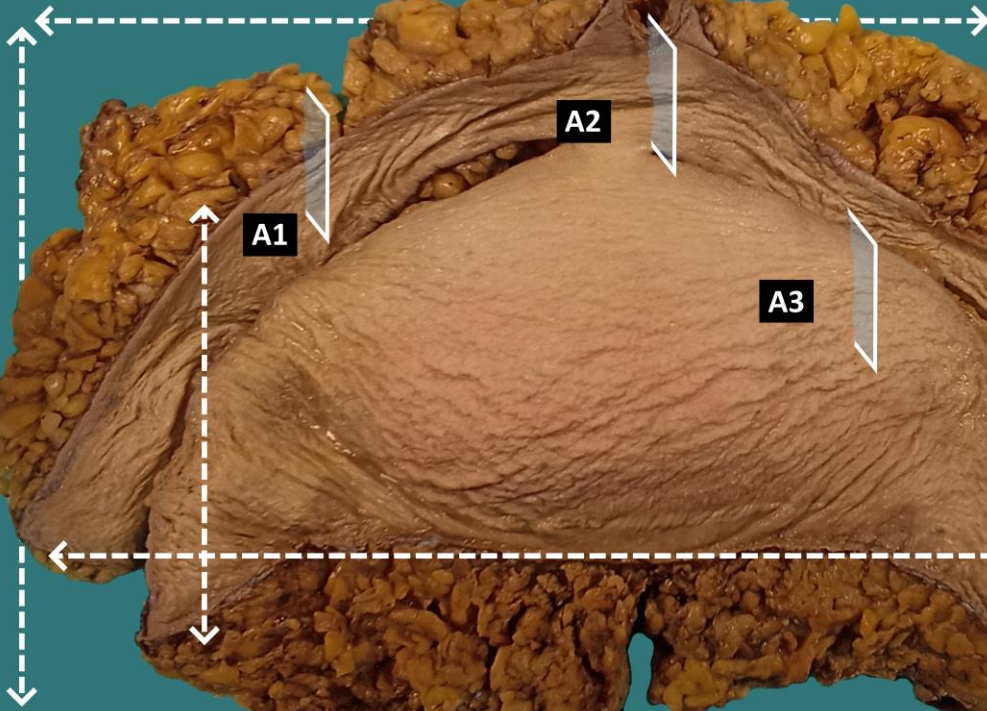
### A TENER EN CUENTA

- Piezas que forman parte de protocolos de cirugía bariátrica, de carácter estético y reconstructivo. Generalmente no muestran gran trascendencia histológica / pronóstica.
- Medir y describir superficie externa.
- Seriar la pieza y describir superficie de corte.
- Incluir un par de cortes representativos:
  - Incluir un par de cortes representativos cutáneos.
  - Incluir un par de cortes de tejido adiposo.
  - Incluir lesiones incidentales si presentes.



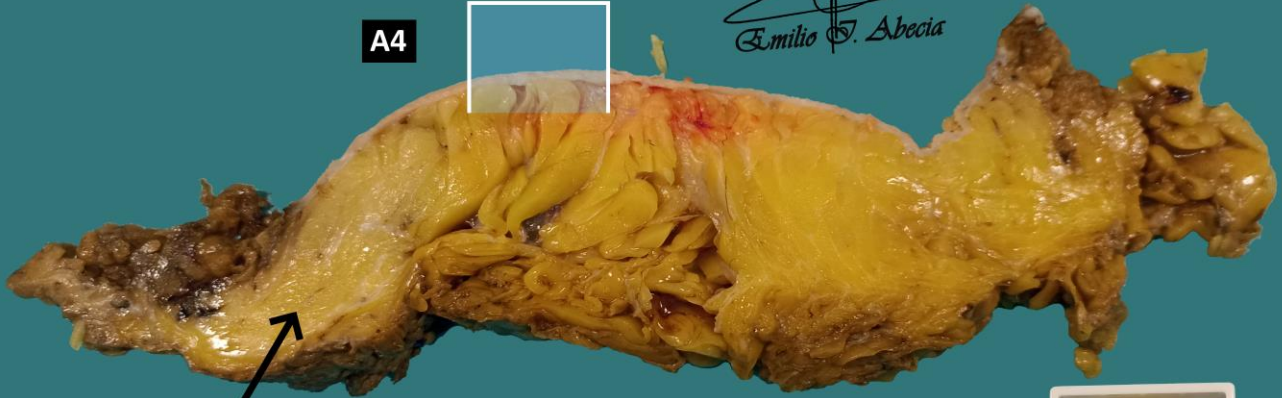**Pieza de  
Dermolipectomía abdominal**

**Ombigo**



*Emilio I. Abecia*

**A4**



**Panículo adiposo**

**Cirugías generalmente  
con intención estética  
y reconstructiva**



1. Medir pieza
2. Describir superficie externa de la pieza
3. Seriar y describir superficie de corte
4. Incluir cortes representativos

Emilio I. Abecia Martínez

*Emilio I. Abecia*

## BIBLIOGRAFÍA

- Cipriani N., Rose S. (2019). *Skin Excision (Skin)*. Gross Pathology Manual (University Of Chicago). Recuperado el 13 de Mayo de 2024: <https://voices.uchicago.edu/grosspathology/skin/skin-excision/>
- *Orientation Guidelines (Dermatopathology)*. Gross Manual. UCLA Health. Recuperado el 13 de Mayo de 2024: <https://www.uclahealth.org/sites/default/files/documents/Orientation.%20MUST%20READ.pdf>
- *Skin Excision, Large (Dermatopathology)*. Gross Manual. UCLA Health. Recuperado el 13 de Mayo de 2024: <https://www.uclahealth.org/sites/default/files/documents/f0/skin-excision-large-12723.pdf?f=c79d69f4>
- Lemos, M. B., & Okoye, E. (2019). *Atlas of Surgical Pathology Grossing*. Springer Nature Switzerland AG. <https://link.springer.com/book/10.1007/978-3-030-20839-4>
- Susan C. Lester, French, C. A., & Curtis, S. G. (2010). *Manual of Surgical Pathology: Expert Consult* (ed. 3). Elsevier. <https://www.sciencedirect.com/book/9780323065160/manual-of-surgical-pathology>
- Shameem Shariff. (2019). *Fundamentals of Surgical Pathology* (ed.2). Jaypee Brothers Medical Publishers. <https://www.jaypeedigital.com/book/9789388958967>
- Westra, W. H., Ralph H. Hruban, Timothy H. Phelps, & Christina Iacson. (2003). *Surgical Pathology Dissection: An Illustrated Guide* (ed.2). Springer. <https://link.springer.com/book/10.1007/b97473>

## DISCLAIMER

*La imagen y el texto son solamente un ejemplo ilustrativo. Los cortes incluidos y la descripción dependerán de las características individuales de la pieza, la sospecha diagnóstica, la experiencia del tallador y de las guías del centro.*

