

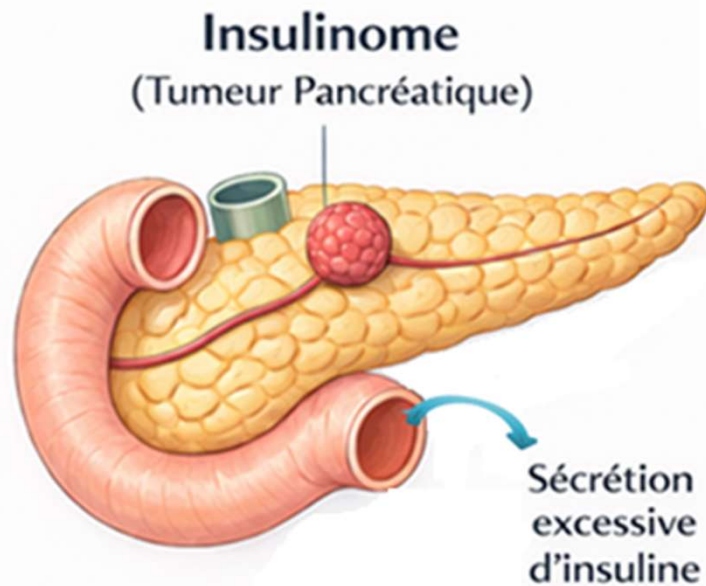
TEP-TDM au ^{68}Ga -Exendin-4 des insulinomes

Implication du manipulateur en électroradiologie médicale

Laetitia Viala

Manipulatrice en électroradiologie

Définition de l'insulinome



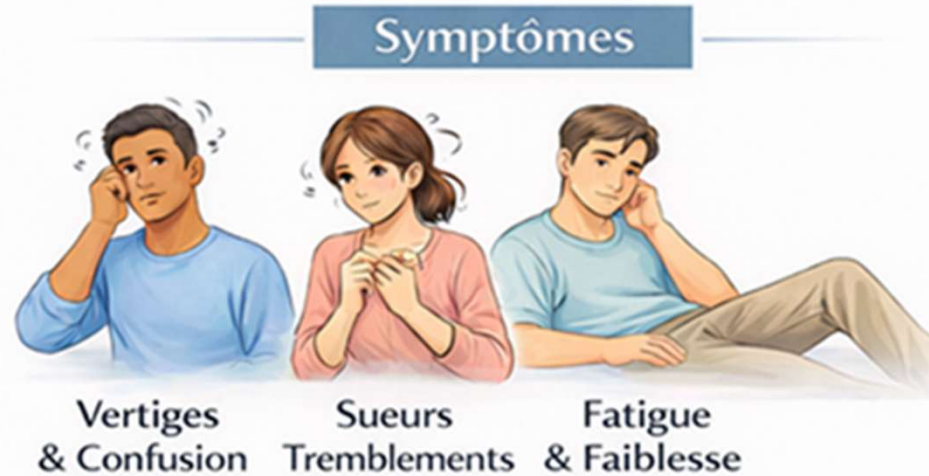
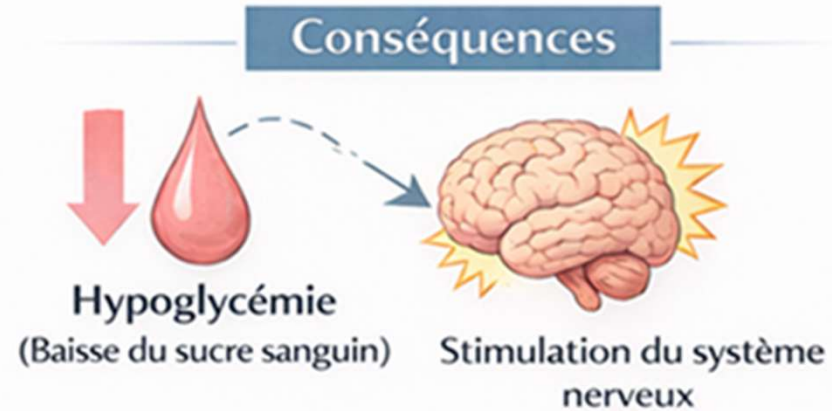
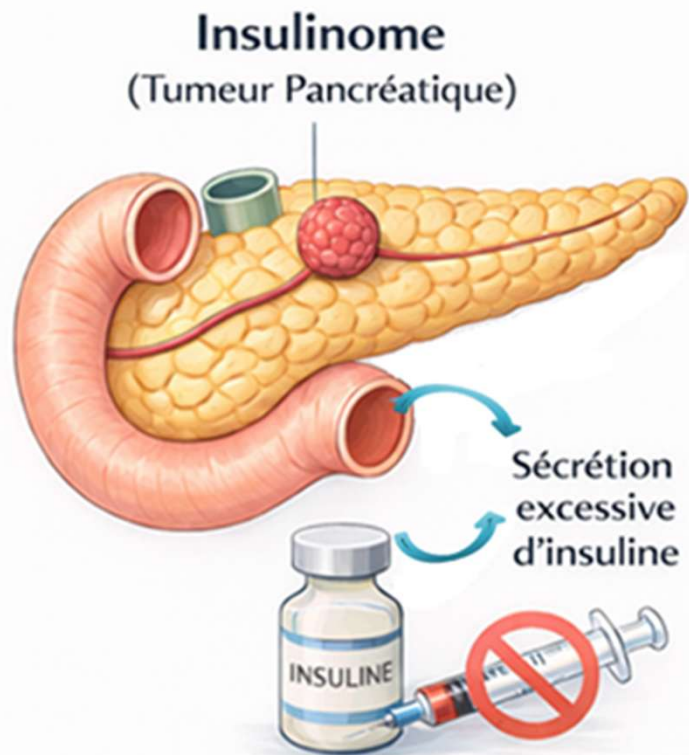
- Tumeur rare des cellules β des îlots de Langerhans du pancréas
- Sécrétion excessive d'insuline entraînant des épisodes d'hypoglycémie

Tumeur bénigne et unique dans 90% des cas

Les formes malignes entraînent des métastases, le plus souvent au foie

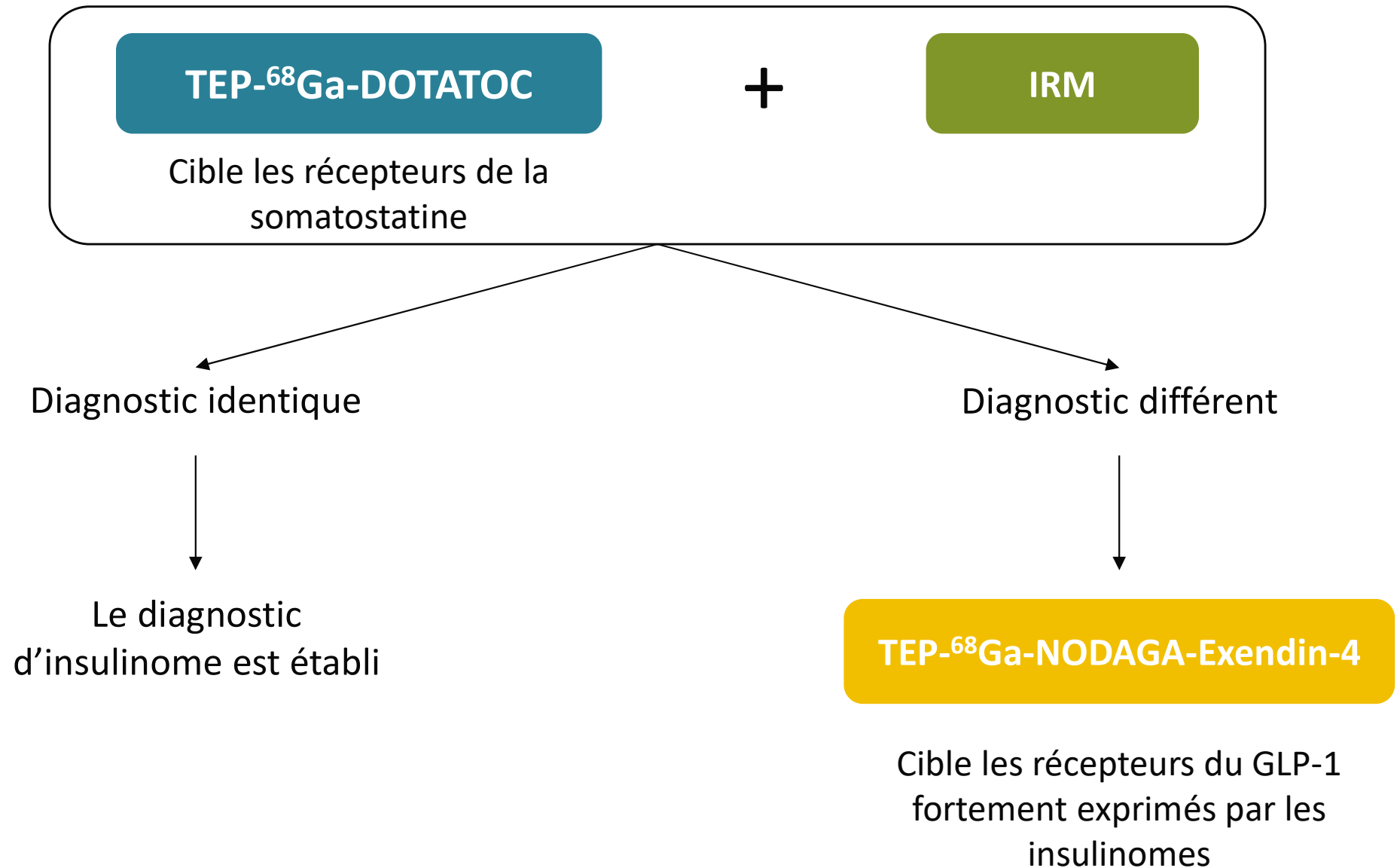
Diagnostic de l'insulinome

Diagnostic clinique et biologique



Diagnostic de l'insulinome

Diagnostic par imagerie



Traitement de l'insulinome

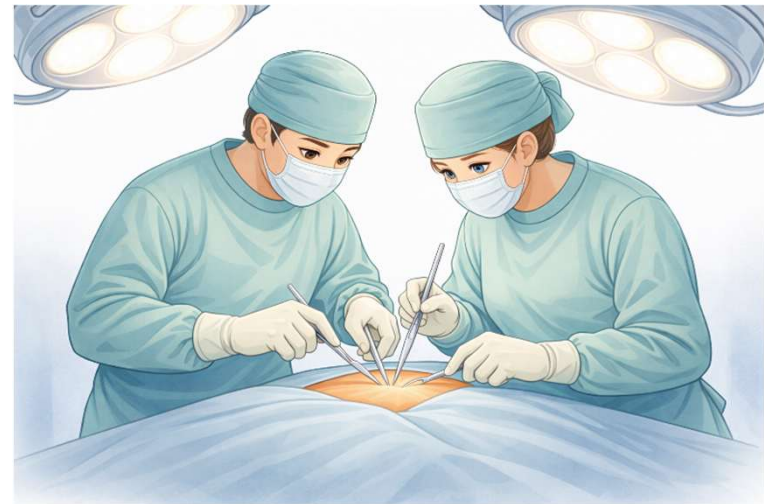Localisation par imagerie

TEP-⁶⁸Ga-DOTATOC

IRM

TEP-⁶⁸Ga-NODAGA-Exendin-4

La prise en charge est
chirurgicale



Cas clinique : une patiente de 37 ans

Symptômes


Malaises s'améliorant au resucrage

Perte de poids

Nervosité

Troubles de la vision

→ **Neuroglycopénie**
symptômes évocateurs de
l'insulinome



Bilan biologique

Hypoglycémie à 0,43 g/L

Insulinémie inadaptée à 16 mUI/L

Peptide C augmenté à 1600 pmol/L

Imageries

TEP-⁶⁸Ga-DOTATOC

IRM

TEP-⁶⁸Ga-NODAGA-Exendin-4

Surveillance glycémique

Nombreuses hypoglycémies, principalement
la nuit et en post-prandial

Imagerie : TEP-⁶⁸Ga-DOTATOC

→ Cible les récepteurs de la somatostatine

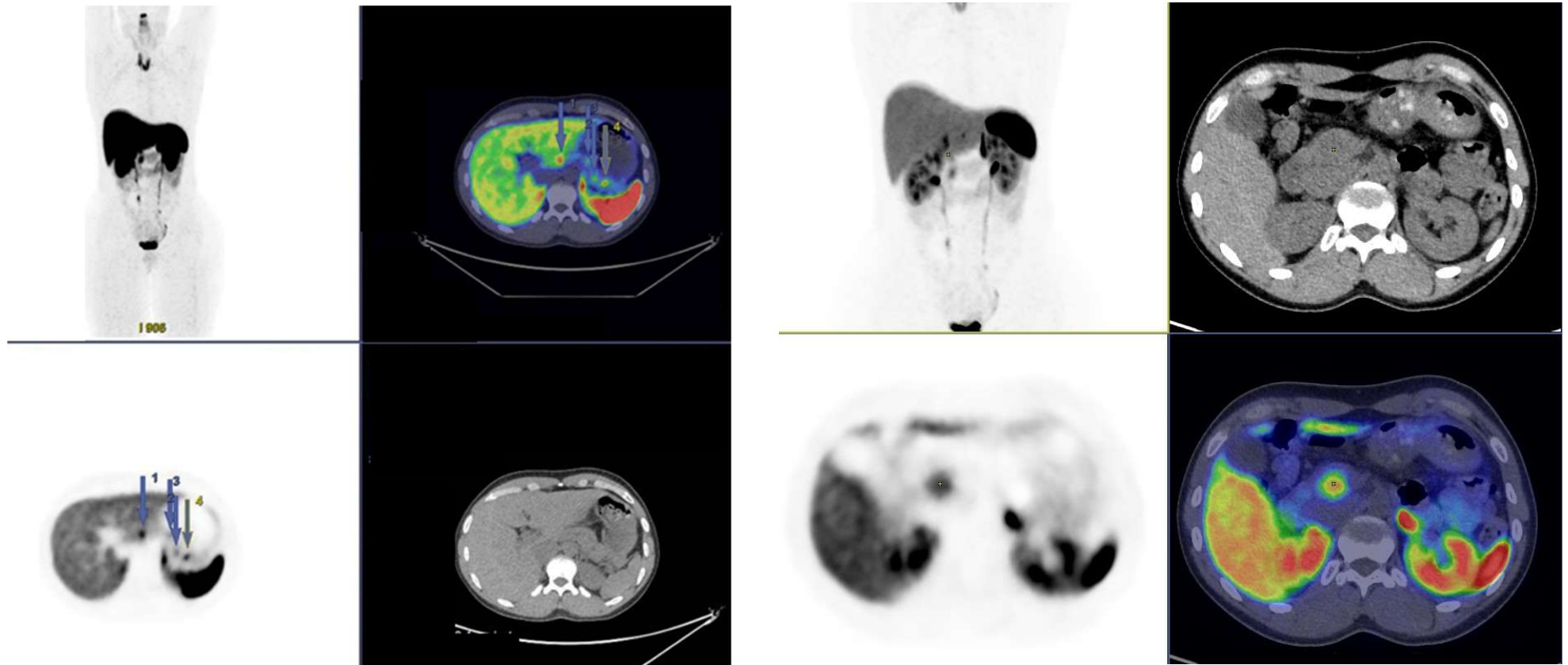


Protocole

- Installation confortable de la patiente
- Injection du ⁶⁸Ga-Dotatoc
- Imagerie 40 à 80 min après injection
- Imagerie du crâne jusqu'à mi-cuisse

Imagerie : TEP-⁶⁸Ga-DOTATOC

- 5 foyers pancréatiques détectés avec des intensités variables :
- 2 foyers au niveau du corps du pancréas
 - 3 foyers dans la queue du pancréas



TEP-TDM au ⁶⁸Ga-DOTATOC

Imagerie : IRM

Protocole

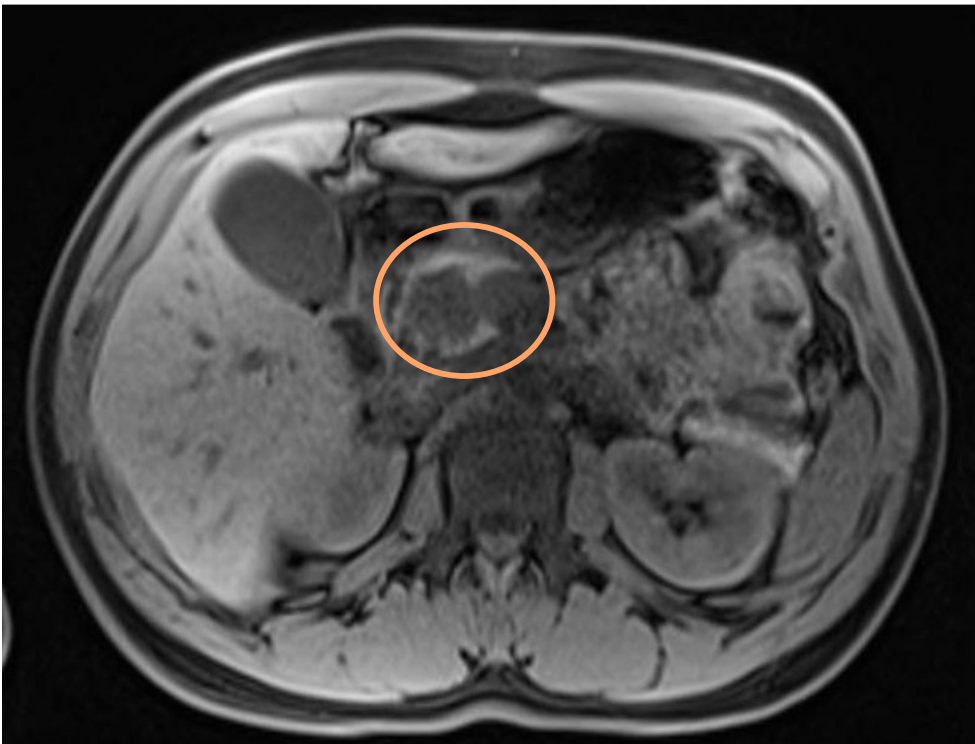


- Installation confortable de la patiente
- Mise en place d'une antenne abdominale
- Réalisation de séquences T1 et T1 portal (injection de Gadolinium) sur l'abdomen

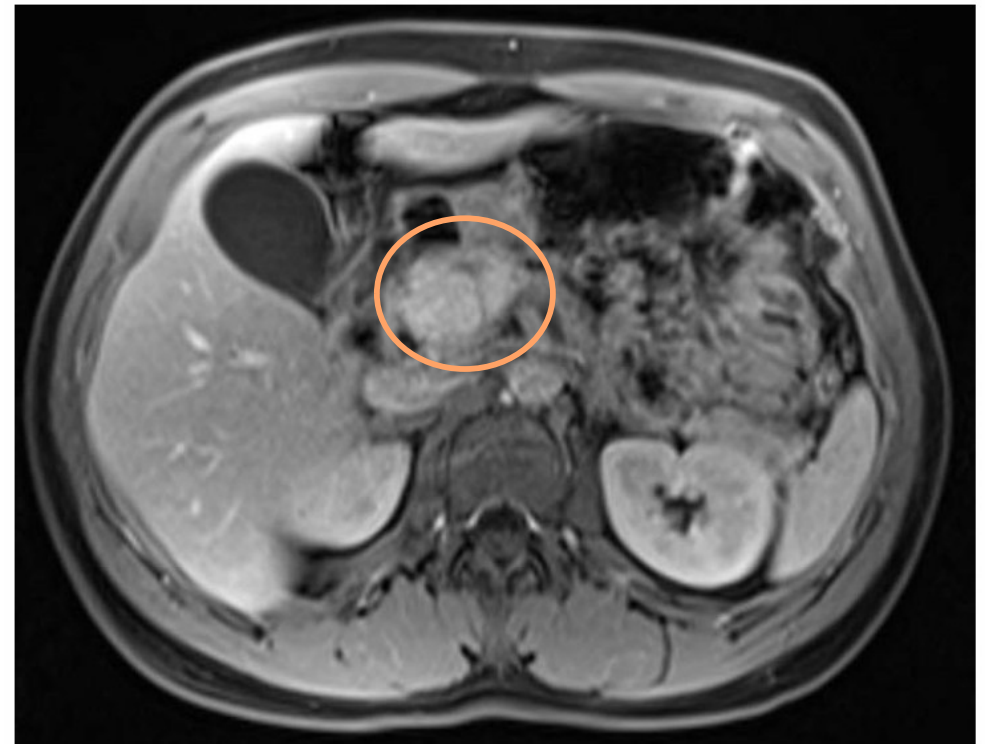
Important : l'examen pouvant être anxiogène → Rester à l'écoute du patient

Imagerie : IRM

→ Détection d'une lésion tissulaire dans la tête du pancréas, artérialisée et évocatrice d'une tumeur neuroendocrine (TNE)

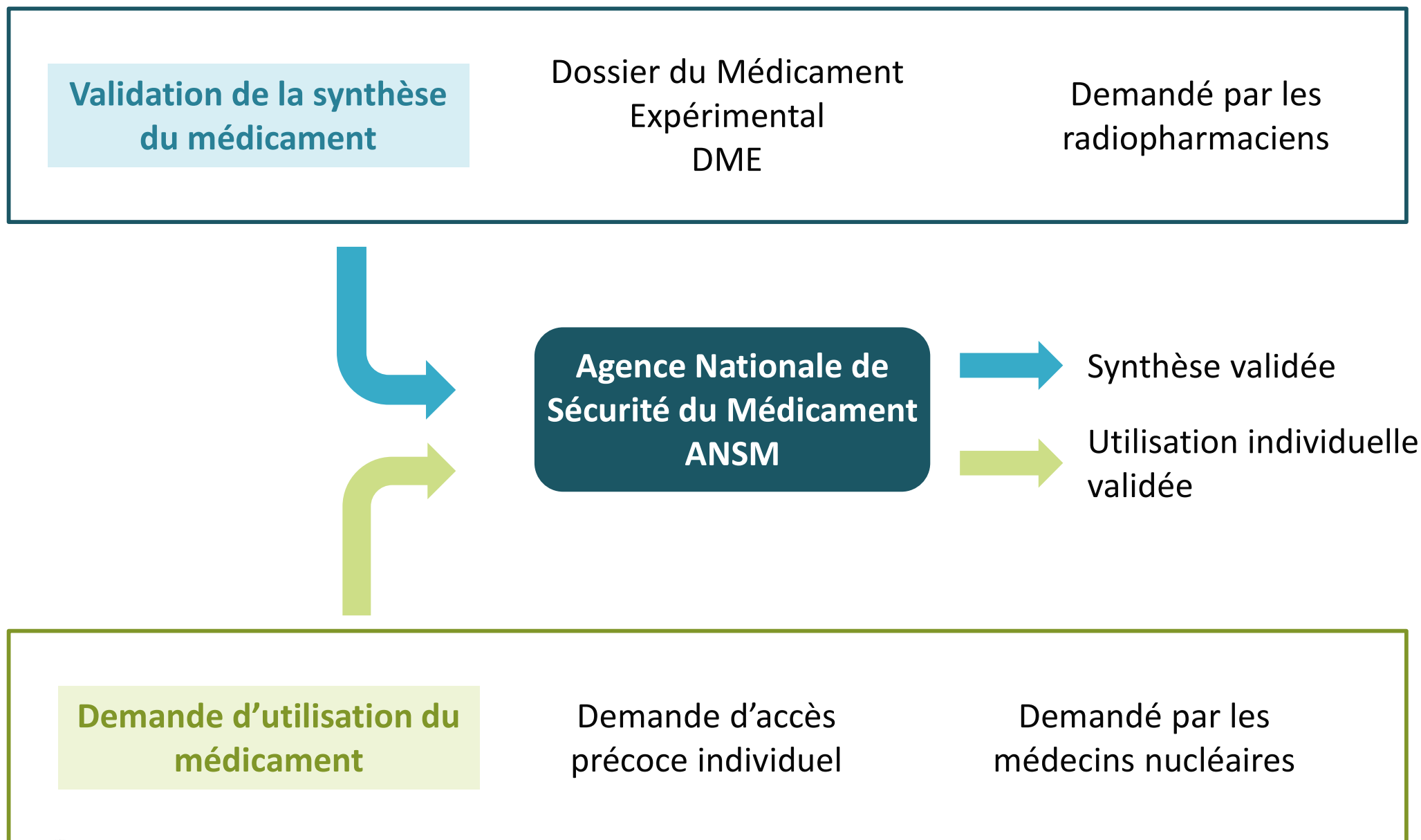


IRM T1



IRM T1 portal

TEP-⁶⁸Ga-NODAGA-Exendin-4 : Autorisations



TEP-⁶⁸Ga-NODAGA-Exendin-4 : Prise en charge

8H30 : Accueil de la patiente → mise en place de la surveillance



Surveillance de la glycémie
→ toutes les 15 minutes

Si glycémie > 0,50 g/L : poursuite de la surveillance

Si glycémie < 0,50 g/L : 1 ampoule G30% IV lente

Si signes de neuroglycopénie avec une glycémie < 0,50 g/L →
appeler le médecin

Signes de neuroglycopénie

Cognitifs : confusion, désorientation

Neuropsychiques : agitation, irritabilité, comportement anormal

Neurologiques : troubles de la parole, vision floue, tremblements

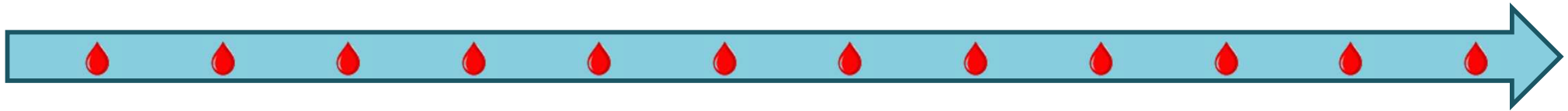
Graves : somnolence, convulsion, coma

TEP-⁶⁸Ga-NODAGA-Exendin-4 : Prise en charge

⁶⁸Ga-NODAGA-Exendin-4 cible les récepteurs du GLP-1

Surveillances

8H30



Accueil de la patiente



Mise en place d'un jeun de 4H

↓
Sécrétion GLP-1 par l'intestin grêle

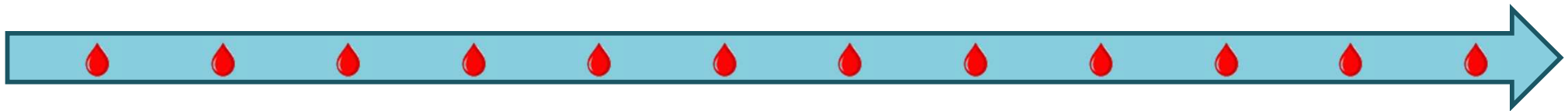
TEP-⁶⁸Ga-NODAGA-Exendin-4 : Prise en charge

⁶⁸Ga-NODAGA-Exendin-4 cible les récepteurs du GLP-1

 Surveillances

8H30

11H30



Accueil de la patiente

Synthèse ⁶⁸Ga-NODAGA-Exendin-4 par la radio-pharmacie

TEP-⁶⁸Ga-NODAGA-Exendin-4 : Prise en charge

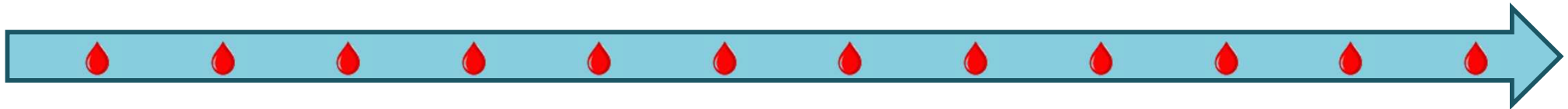
⁶⁸Ga-NODAGA-Exendin-4 cible les récepteurs du GLP-1

 Surveillances

8H30

11H30

12H30



Accueil de la patiente

Synthèse ⁶⁸Ga-NODAGA-Exendin-4

Injection du radio-ligand



TEP-⁶⁸Ga-NODAGA-Exendin-4 : Prise en charge

⁶⁸Ga-NODAGA-Exendin-4 cible les récepteurs du GLP-1

 Surveillances

8H30

11H30

12H30

13H30

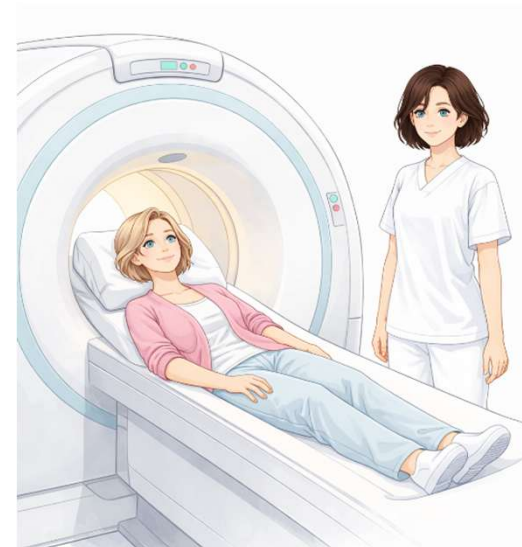

Accueil de la patiente

Synthèse ⁶⁸Ga-NODAGA-Exendin-4

Injection du radio-ligand


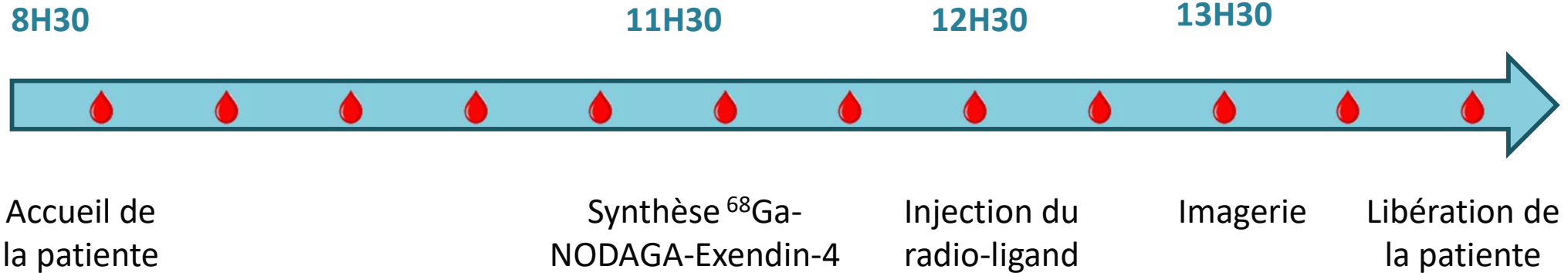
Imagerie



TEP-⁶⁸Ga-NODAGA-Exendin-4 : Prise en charge

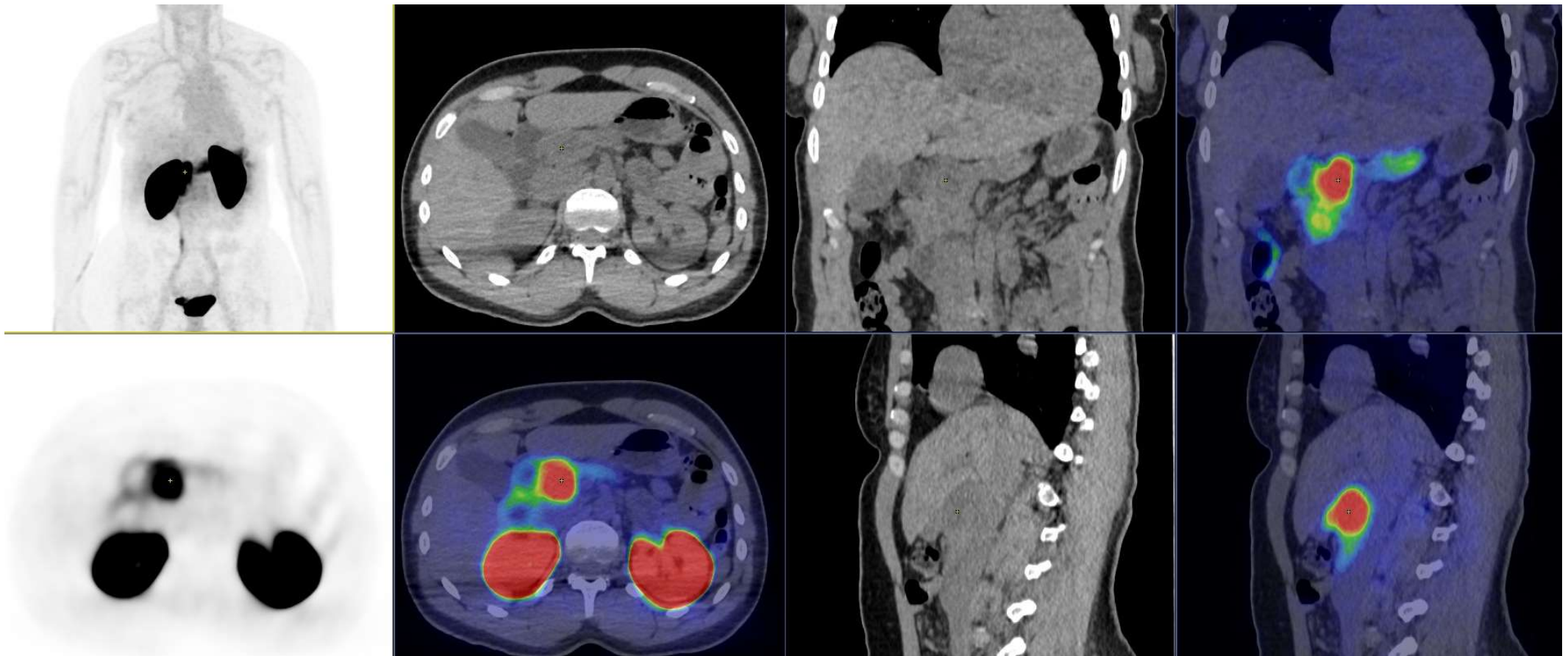
⁶⁸Ga-NODAGA-Exendin-4 cible les récepteurs du GLP-1

 Surveillances



TEP-⁶⁸Ga-NODAGA-Exendin-4 : Imagerie

→ Détection d'une hyperfixation focale de la tête du pancréas, évocatrice d'un insulinome.



TEP-TDM à la ⁶⁸Ga-Exendin-4

Détection de l'insulinome : les types d'imagerie

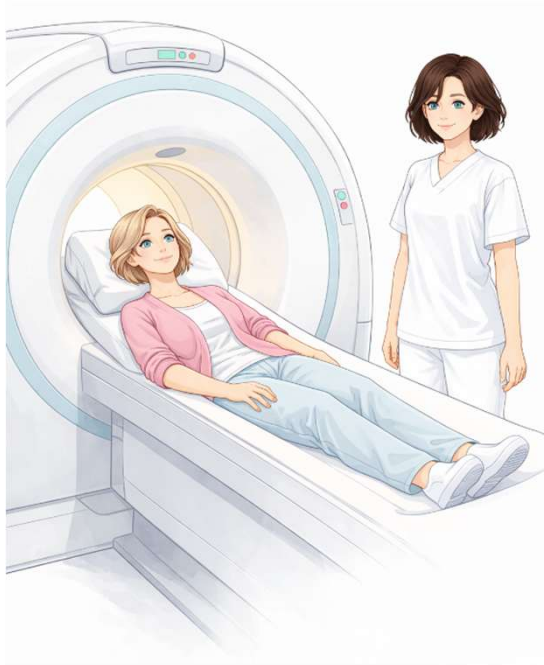TEP-⁶⁸Ga-DOTATOC

Imagerie fonctionnelle

Bonne détection des tumeurs neuroendocrines bien différenciées

Cible les récepteurs de la somatostatine

Récepteurs faiblement exprimés par les insulinomes
→ Risque de faux négatif



IRM

Imagerie morphologique / anatomique

Examen de référence pour les parties molles

Excellente résolution

Technique non irradiante

TEP-⁶⁸Ga-NODAGA-Exendin-4

Imagerie fonctionnelle

Cible les récepteurs du GLP-1 fortement exprimés par les insulinomes

→ Sensibilité très élevée

→ Chirurgie plus ciblée

Rôle des MERM

Les manipulateurs en électroradiologies sont :

Des techniciens

- Maîtriser des différents examens
- Respecter les protocoles d'imagerie
- Appliquer les règles de radioprotection



Des soignants

- Rôle soignant dans la démarche des soins (confort, évaluation de risques éventuels, gestion de la douleur...)
- Surveillance clinique du patient
- Relation de soin: bienveillance et écoute



Rôle des MERM



**Chaque patient est unique
l'accompagnement l'est aussi !**



Bibliographie

- Ragot Maylis (2024) « Mise en place de la ^{68}Ga -NOGADA(40Lys)-EXENDIN-4 au Centre Jean Perrin » (Thèse de doctorat en pharmacie, Université de Grenoble)
- Imageries des services du Centre Jean Perrin
- Iconographies créées par intelligence artificielle



Merci de votre attention

Laetitia Viala
Manipulatrice en électroradiologie